AUS DER KLINISCHEN ABTEILUNG DES ZAHNÄRZTLICHEN INSTITUTS
DER UNIVERSITÄT BASEL (VORSTEHER PROF. DR. O. MÜLLER)

ÜBER DEN EINFLUSS VON CHLORPHENOL, PHENOL, TRICRESOL-FORMALIN, TRIOPASTE, ALBRECHTSCHE WURZELFÜLLUNG UND EUGENOL AUF DAS PERIODONTIUM DES HUNDES

INAUGURAL-DISSERTATION
ZUR ERLANGUNG DER DOKTORWÜRDE DER ZAHNHEILKUNDE DER HOHEN MEDIZINISCHEN FAKULTÄT DER UNIVERSITÄT BASEL
VORGELEGT VON

RUDOLF LÜTHI
ZAHNARZT IN LANGNAU (KANTON BERN)

Sonderabdruck
aus der
Vierteljahrsschrift für Zahnheilkunde
1928 Heft 1
Verlag von Hermann Meusser in Berlin

Nicht im Buchhandel
1928.

VON DER MEDIZINISCHEN FAKULTÄT BASEL GENEHMIGT
AUF ANTRAG VON PROF. DR. O. MÜLLER

BASEL, DEN 13. 4. 1928.

PROF. R. RÖSSLE,
dz. DEKAN.

R. UNIV.
BIBLIOTHEEK
LEIDEN

Digitized by the Internet Archive
in 2026

https://archive.org/details/IA41546714_0020

AUS DER KLINISCHEN ABTEILUNG DES ZAHNÄRZTLICHEN INSTITUTS
DER UNIVERSITÄT BASEL
(VORSTEHER PROF. DR. O. MÜLLER)

ÜBER DEN EINFLUSS VON CHLORPHENOL, PHENOL, TRICRESOL-FORMALIN, TRIOPASTE, ALBRECHTSCHE WURZELFÜLLUNG UND EUGENOL AUF DAS PERIODONTIUM DES HUNDES

VON

HANS RUDOLF LÜTHI, LANGNAU (KT. BERN)

EINLEITUNG

Die im Titel angeführten Medikamente werden in der zahnärztlichen Praxis zu Einlagen in den Wurzelkanal gebraucht. Trikresol-Formalin, Chlorphenol, Phenol und Eugenol zur Desinfektion des Wurzelkanals, Triopaste und Albrechtsche Wurzelfüllung als Dauerwurzelfüllung. In manchen, viel angewandten Wurzelfüllpasten sind Trikresol-Formalin und Chlorphenol außerdem auch noch enthalten, können also auch als Dauereinlage in Frage kommen. Als ganz reizlose Wurzelfüllung wird bekanntlich Zinkoxyd-Eugenol-Zement angegeben.

Die Triopaste besteht aus: Zinkoxyd, Trioxymethylen, Trikresol und Kreolin. Die Albrechtsche Wurzelfüllung besteht aus Formalin, Resorzin und Alkali-Glyzerin.

Da eine Hauptforderung, die an eine gute Wurzelfüllung gestellt werden muß, darin besteht, daß ein Reiz auf das Periodontium möglichst ausgeschaltet wird, so ist es interessant, zu untersuchen, wie die hier genannten, in der täglichen Praxis bis heute fast ausschließlich bevorzugten Medikamente auf das den Zahn umgebene Periodontium wirken. Ein unverletztes und dauernd gesundes Periodontium verbürgt uns eine dauernde gute Funktion des Zahnes, weshalb eine solche Untersuchung auch einen großen praktischen Nutzen hat. Die Literatur hierüber ist eine sehr dürftige. Die vorliegende Arbeit sucht auf dem Wege des Tierexperiments diese Frage zu beleuchten, wobei eine direkte Übertragung der Ergebnisse auf das menschliche Periodontium natürlich vorbehalten bleibt.

PHARMAKOLOGISCHE EIGENSCHAFTEN

Phenol und Chlorphenol sind einfache Antiseptika organischer Natur. Sie wirken deshalb nicht so grob auf das Gewebe wie die anorganischen Desinfektionsmittel. Durch die chemische Ringform, die diesen Medikamenten eigen ist, haben sie weniger reizende Eigenschaften, als z. B. Formalin, das aliphatischer Natur ist. Beide Medikamente sind auch Lokalanästhetika. Chlorphenol ist weniger wasserlöslich als Phenol, löst sich aber besser in Lipoiden. Chlorphenol hat darum einen größeren Teilungskoeffizienten als Phenol. Der Teilungskoeffizient ist das Verhältnis von Lipoidlöslichkeit zu Wasserlöslichkeit des Medikaments. Je größer der Teilungskoeffizient, um so rascher dringt das Lokalanästhetikum in die Nervensubstanz ein. Wenn also die Wasserlöslichkeit abnimmt, wie bei Chlorphenol, so ist bei gleichbleibender Lipoidlöslichkeit das Verhältnis

$$\frac{\text{Lipoidlöslichkeit}}{\text{Wasserlöslichkeit}} = \text{Teilungskoeffizient}$$

größer als bei Phenol.

Chlorphenol anästhesiert also rascher als Phenol und reizt das Gewebe weniger wegen geringerer Giftigkeit und geringerer Wasserlöslichkeit. Chlorphenol hat also unverkennbare Vorteile in bezug auf unsere Zwecke. Was die Albrechtsche Wurzelfüllung betrifft, so sind die wirksamen Bestandteile davon Formalin und Resorzin. Resorzin wirkt etwas stärker antiseptisch als Phenol, aber weniger giftig ⟨Poulsson⟩. Das Formalin reizt sehr stark. Es gleicht in seiner Wirkung einer anorganischen Säure. In der Triopaste kommt auch das Formalin infolge des Trioxymethylens als Hauptursache der Reizung in Betracht. In gleicher Weise bildet es die stärker reizenden Komponente bei Trikresolformalin. Das Trikresol ist ein Phenolkörper, bei dem ein Wasserstoffatom durch eine Methylgruppe ersetzt ist. Dadurch nimmt die antiseptische Kraft zu, aber die Wasserlöslichkeit ab. Dem Trikresol kann aber immerhin auch eine reizende Eigenschaft zugeschrieben werden. Auf der Haut bewirkt es den gleichen, tiefen Ätzschorf wie Phenol. Eugenol muß dem chemischen Bau nach auch stark reizende Eigenschaften aufweisen. Es ist ein Orthokresol mit einer ungesättigten Propylengruppe in Parastellung. Diese ungesättigte Gruppe ist der Grund der starken Reizung. Es ist auch ein Lokalanästhetikum, eine Eigenschaft, die uns die reizenden Komponenten verschleiert, wenn man sich nur auf klinische Beobachtungen stützt.

EIGENE UNTERSUCHUNGEN

Damit eine gute Vergleichsmöglichkeit zwischen den einzelnen Agenzien erzielt werden kann, erstrecken sich meine wichtigsten Versuche nur auf ein einziges Tier, da angenommen werden kann, daß die Reaktionsfähigkeit der verschiedenen Periodontien ein und desselben Tieres gleichartig ist. Die Wirkung eines Medikaments hängt unter anderm von der Art, der Menge und von der Reaktionsfähigkeit des Organismus überhaupt ab. Ich bin mir der Fehler-

quellen, die sich bei dem Vergleiche ergeben, wohl bewußt. Es werden sicher ungleiche Mengen der zu untersuchenden Medikamente in den Wurzelkanal eingeführt. Das ergibt sich aus den ungleichen Raumverhältnissen der Wurzelkanäle. Der Angriffsquerschnitt von der Pulpa aus auf das Periodontium wechselt je nach der Anatomie des Wurzelkanals, da die Verbindungen von Pulpa und Periodontium sehr mannigfaltig sein können. Der Höhepunkt der Wirkung kann auch zur Zeit der Entnahme und Fixierung der Präparate noch nicht erreicht oder schon überschritten sein. Die Ausschaltung dieser Fehlerquellen ist aber unmöglich und wird darum nicht in Betracht gezogen. Bei der Behandlung der Wurzelkanäle des Menschen können sie auch nicht eliminiert werden. Das Pulpakavum dient dem Medikament gleichsam als Speicher.

Es wird von hier aus durch die engen Ramifikationen der Pulpa direkt und via Dentinzement durch Diffusion dem Periodontium zugeführt. Durch diese, in den natürlichen Verhältnissen bedingte, langsame Applikation der Medikamente wird eine Dosierung in den meisten Fällen überflüssig. Somit ist es nicht die Menge des in den Wurzelkanal gebrachten Medikaments, die den Ausschlag in bezug auf die Wirkung im speziellen Falle auf das Periodontium gibt, sondern die Art des Medikamentes selbst. Da die Wurzelhaut sehr reaktionsfähig ist, so genügen kleinste Mengen. Es wurde ein Hund von unreiner Rasse gewählt, $1^1/_2$ Jahre alt und 4 kg schwer. Bastarde vertragen Narkose und Injektion besser als rassenreine Tiere. Das Alter des Tieres, $1^1/_2$ Jahre, verbürgt uns auch ein normales Periodontium. Es ist nämlich bekannt, daß das Periodontium alter Hunde verschiedene Degenerationen aufweist.

Vor allem mußten die Einlagen gemacht werden. Ich prüfte die Zähne auf ihre Eignung zu diesem Zwecke. Einige Röntgenaufnahmen vom Ober- und Unterkiefer klärten mir diese Frage gut auf. Sie gaben mir Aufschluß über die Dicke der Wurzelkanäle und die Lagebeziehungen der Wurzelkanäle zu den Höckern der Molaren, was die Wurzelbehandlung besonders erleichtert, da dadurch das Suchen nach den Kanälen erspart bleibt. Ein besonderes Verhalten zeigte die Gegend des Apex. Das Foramen apicale war scheinbar überall ziemlich weit. Dieser Befund war aber nicht ungünstig, denn eine gute Durchgängigkeit des Foramen apicale konnte die Einwirkung der eingelegten Medikamente nur fördern. Das Röntgenbild täuschte aber. Das große Foramen apicale, das man an der Wurzelspitze zu sehen glaubt, ist in Wirklichkeit nichts anderes als Dentin und Zement von einer großen Zahl Endramifikationen der Pulpa durchzogen, die im Röntgenbild wegen ihrer geringen Gewebsdichte eine solche Aufhellung hervorrufen, daß sie als ein einziges Foramen erscheinen und das Aussehen eines nicht abgeschlossenen Wurzelwachstums vortäuschen. Die Pulpa des obern Eckzahnes $\frac{4|4}{}$ war etwa 4 mm dick und 3 cm lang. Eine so große Pulpa zu entfernen, wäre sicher von starker Blutung begleitet gewesen. Blutstillende Mittel anzuwenden wäre natürlich nicht angezeigt, da sie den Endbefund gestört hätten. Die Schwierigkeit der Gewinnung des Materials zur mikroskopischen

Untersuchung, man denke an die schwierige Lage des periapikalen Gewebes, waren die Hauptgründe, die gegen die Verwendung dieser Zähne sprachen. Aus dem gleichen Grunde verwendete ich die $\frac{9|9}{9|9}$ nicht, weil sie auch zu große Ausmaße besaßen. Andere Zähne waren zu klein und die Wurzelkanäle zu eng, wie z. B. die Zähne der unteren Front.

Die Röntgenaufnahmen wurden alle ohne Narkose gemacht.

Es wurde eine Äthermaske, die nach dem Kopfe des Hundes geformt wurde, konstruiert. Sie bestand aus einem galvanisierten Drahtgerüst, das mit Gaze gepolstert war. Eine Stunde vor dem Eingriff gaben wir 2 cm^3 einer 2proz. Morphiumlösung, die auch noch Atropin enthielt, subkutan. Als Einstichstelle wurde die Nackenhaut gewählt.

Die Zusammensetzung der Injektionsflüssigkeit war folgende:

Rp.:

Morph. hydrochl.	2,0
Atrop. sulfur.	0,05
Acid. carbol. liquef.	gtts. II.
Aqua ad	100

M. D. S. steril zu subkut. Injekt.

⟨Haberland⟩

Der Hund muß bei der Injektion nüchtern sein. Er darf einen halben Tag vorher nichts fressen, weil er sonst erbricht. Die Äthernarkose ist nicht bei allen Hunden notwendig. Manchmal genügt die Morphiuminjektion vollständig, namentlich zu nicht lange dauernden Eingriffen. Mein Versuchstier mußte aber noch mit Äther narkotisiert werden, da Wurzelkanalbehandlung und Füllung naturgemäß eine längere Zeit beanspruchen. Mit 5 bis 10 Tropfen Äther auf der Maske läßt man das Narkotikum sich einschleichen. Es schadet nichts, wenn der Hund zur Abwechslung durch einige Atemzüge an freier Luft die Lunge ventilieren kann. Er atmet nachher um so regelmäßiger. Es ist besonders darauf zu achten, daß die Maske nur so weit aufgesetzt wird, daß die empfindliche Nasenschleimhaut mit der ätherdurchtränkten Gaze nicht in Berührung kommt. Mit einem Tuche wurde der freie Rand der Maske möglichst gut abgeschlossen. Man verhindert dadurch ein unnützes Abdunsten des Narkotikums, das so seinem eigentlichen Zwecke entfremdet, und man schützt sich selbst etwas vor den Ätherdämpfen. Das Applikationsgebiet und das Operationsgebiet ist in diesem Falle das gleiche, so daß man in die unangenehme Lage kommt, selbst einen Teil des Narkotikums einzuatmen. Die Pulpakammer wurde nun geöffnet, die Pulpa exstirpiert und die Kanäle mit Kerr-Broaches erweitert. Die Kanäle wurden hierauf mit sterilen Papierspitzen und ebensolchen Wattenadeln gereinigt und ausgewischt. Hierauf erfolgte die Dauerfüllung auf steriler Papierspitze oder steriler Watte. Eine mechanische Verletzung des Periodontiums ist aus anatomischen Gründen ausgeschlossen. Als Abschluß der Einlage wurde Silberamalgam verwandt, weil der Hundespeichel den Phosphatzement stark angreift. Jedenfalls lockert sich die Zementfüllung beim Hunde gern und fällt aus. Durch das Amalgam

ist ein bakteriensicherer Abschluß gewährleistet. Die Atropininjektion erleichterte uns das sterile Arbeiten dadurch sehr, daß kein Tropfen Speichel floß. Nach 12—24 Stunden waren die Folgen des Eingriffes vollständig verschwunden.

DIE GEWINNUNG DES MATERIALS

Zur Entnahme des Materials wurde der Hund nach vorheriger Morphiuminjektion und Äthernarkose durch Chloroforminjektion ins Herz ad exitum gebracht. Die Schleimhaut wurde auf der Seite des Vestibulum oris aufgeklappt und mit einem Raspatorium zurückgezogen. Es handelte sich darum, den Apex mit dem periforaminalen Gewebe in möglichst kleine Stücke auszuschneiden. Mit einer röhrenförmigen, trepanartigen Fräse gelang es, kleine, runde Knochenblöcke herauszuschneiden, die den Apex des gewünschten Zahnes mit dem umgebenden Gewebe: Periodontium und anliegenden Alveolarknochen, enthielten. Sie hatte einen Durchmesser von 1 cm. Das Röntgenbild gab uns sichere Anhaltspunkte über den genauen Sitz des Apex. Bei kurzen Wurzeln kann man auch eine Fräse von kleinerem Durchmesser nehmen ‹7,5 mm›. Je kleiner der Durchmesser, um so größer ist die Gefahr, daß man den Apex verfehlt. Der Antrieb der Fräse erfordert eine große Kraft der Bohrmaschine, da der Angriffsumfang von 1 cm doch einen erheblichen Widerstand leistet. Durch Wasserkühlung kann der entstehenden Hitze, die eventuell den Präparaten schaden könnte, vorgebeugt und das Arbeiten der Fräse erleichtert werden.

Die Blöcke werden in 10proz. Formalin fixiert, in Formalinameisensäure entkalkt und auf dem Gefriermikrotom geschnitten. Präparate, die den Apex längs trafen, genügten für meinen Zweck. Ich konnte also ruhig von der zeitraubenden Methode der Zelloidineinbettung Abstand nehmen. Die Schnitte wurden nach sorgfältiger Sortierung nach bekannter Art mit Hämalaun und Eosin gefärbt, einige Schnitte auch nach der Methode von Prof. Müller mit Thioninpikrinsäure, weil man damit den Knochenan- und abbau gut studieren kann.

ERGEBNISSE DER MIKROSKOPISCHEN UNTERSUCHUNGEN

Von allen 5 Medikamenten, die eingelegt wurden, ist eine Reizung auf das Periodontium klar zu erkennen. Die Gefäße sind erweitert. Leukozytenaustritt ist überall zu sehen. Die Veränderungen sind an den Mündungen der Pulparamifikationen in das Periodontium am besten zu erkennen. Das Bindegewebe wuchert radiär auf diese Mündung zu. Die Leukozyten gehen den gleichen Weg auf diese Stelle zu, wo ohne Zweifel das reizende Medikament sich in größter Konzentration befindet und von hier aus nach den Diffusionsgesetzen in das Periodontium eindringt. Die eingelegten Medikamente wirken auf die Leukozyten chemotaktisch positiv. Je weiter das Reizmittel sich von der Mündung entfernt hat und desto kleinere Konzentration aufweist, desto weniger treten obige Erscheinungen auf. Denn um so mehr,

als das Gewebe sich im Zustande der Entzündung befindet, also gleichsam eine Spitzenleistung hervorbringt, wird das Medikament entgiftet. Die Ramifikationen der Pulpa, die von der Pulpahöhle nach dem Periodontium führen, also auf der einen Seite mit der Wurzelfüllung in Verbindung stehen, sind vollgepfropft mit Leukozyten. Graduelle Unterschiede der Reizung können auch gemacht werden. Der Unterschied reicht von der Hyperämie und spärlichem Austritt von Leukozyten bis zur großen Einschmelzung von Wurzelhautgewebe und Knochen. Neben den Veränderungen der Wurzelhaut sieht man bei allen Medikamenten eben auch solche am Knochen und am Zement. Es wird Knochen abgebaut durch das Auftreten von vielkernigen großen Osteoklasten, wobei das Bild der Haushipschen Lakune entsteht. Diese Lakunen demonstrieren bekanntlich das Schwinden des Knochens und des Zements. In manchen Schnitten findet man ganze Gruppen solcher Osteoklasten beisammen. Auf meinen Präparaten ist genau zu verfolgen, wie die Haversschen Systeme des Knochens durch diese Zellen zerstört werden. An andern Stellen wird wiederum neuer Knochen gebildet. Auch die Bildung von neuem, sekundärem Zement ist erkennbar.

BESCHREIBUNG DER EINZELNEN PRÄPARATE

Graduelle Unterschiede in der Wirkung der einzelnen Medikamente sind, wie schon erwähnt wurde, sehr gut zu machen, und ich bespreche die Präparate je nach dem Grade ihrer Reizung. Es handelt sich jeweils um eine einzige Einlage des betreffenden Medikaments, und aus diesem Grunde sollen Nachprüfungen angestellt werden, um die hier gewonnenen Resultate noch zu erhärten.

Das normale Periodontium am Apex des Hundes hat eine gleichmäßige Struktur und eine gleichmäßige Dicke ⟨Fig. 1⟩. Es besteht aus Bindegewebe und kollagenen Fasern und ist mit Blutgefäßen durchsetzt. Die Pulpa des Zahnes ist auf ihrer ganzen Länge unverzweigt und löst sich erst am Apex in reichliche Ramifikationen auf. Diese Ramifikationen münden dann, ohne daß ein größerer Unterschied des Gewebes an dieser Stelle wahrzunehmen wäre, in das Periodontium. An dieser Stelle der Mündung, auf die ich ganz speziell verweisen möchte, treten bei einer medikamentösen Einlage die hauptsächlichsten pathologischen Veränderungen auf. Der Knochen, der dem Apex gegenüberliegt, ist normal. Die einzelnen Knochenlamellen sind gut zu verfolgen und die anliegenden Bindegewebszellen des Periodontiums nicht vergrößert.

ALBRECHTSCHE WURZELFÜLLUNG

Sie verursacht eine sehr geringe Gewebsveränderung am Periodontium. Sie lag 33 Tage. Die Farbe der Wurzelfüllung ist bis tief in die kleinsten Ramifikationen der Pulpa hinein zu sehen. An der Mündung der Ramifikationen in das Periodontium ist eine Hyperämie zu konstatieren. An einigen Stellen wird Zement abgebaut ⟨Fig. 2⟩. Durch eine Gruppe Riesenzellen wird der Zement abgetragen. Auch Knochen wird zerstört. An andern Stellen wird

so viel Knochen angebaut, daß das Periodontium vollständig verdrängt wird und Zement und Knochen zusammenwachsen. Diesen Knochenumbau betrachte ich nicht als stark reizende Wirkung, wenn daneben das Periodontium

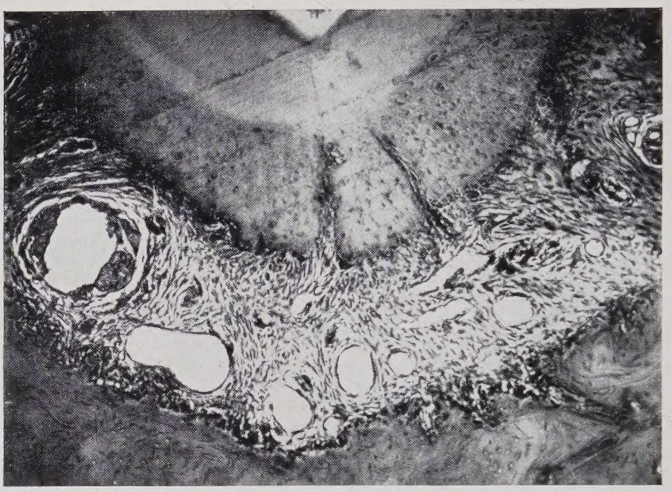

Fig. 1. (Keine Einlage.) Sie stellt ein normales Periodontium dar. Dieses besitzt eine gleichmäßige Struktur und eine gleichmäßige Dicke. Der Knochen, der dem Apex gegenüberliegt, ist normal. Die dem Knochen anliegenden Bindegewebszellen sind nicht vergrößert. Der Übergang von Pulparamifikation in das Periodontium zeigt keine pathologischen Gewebsveränderungen

Fig. 2. (Albrechtsche Wurzelfüllung.) Eine Gruppe Riesenzellen zerstört den Zement am Apex

nur geringe Entzündungssymptome zeigt. Wie schon erwähnt, wirken die Bestandteile der Albrechtschen Wurzelfüllung ⟨Resorzin und Formalin⟩ stark reizend. Der Grund der schwachen histologischen Auswirkung dieser Wurzelfüllung wird darin liegen, daß nur ein ganz geringer Teil des Medi-

kaments zur Wirkung kommt. Der größere Teil wird durch die gelatinöse Erhärtung dieser Wurzelfüllung gebunden und kann nicht durch die Verzweigungen der Pulpa hinaus diffundieren. Ein anderer Grund, daß die

Fig. 3. (Chlorphenol.) Ein Büschel von Leukozyten und Bindegewebszellen steht in Verbindung mit einem Foramen. Rechts davon liegt ein Endzündungsherd im Periodontium, der von der rechten Verzweigung der Pulpa herkommt. Diese Verzweigung fällt aus der Schnittebene, bevor sie das Periodontium erreicht hat. Darum fehlt das Foramen dieser Ramifikation

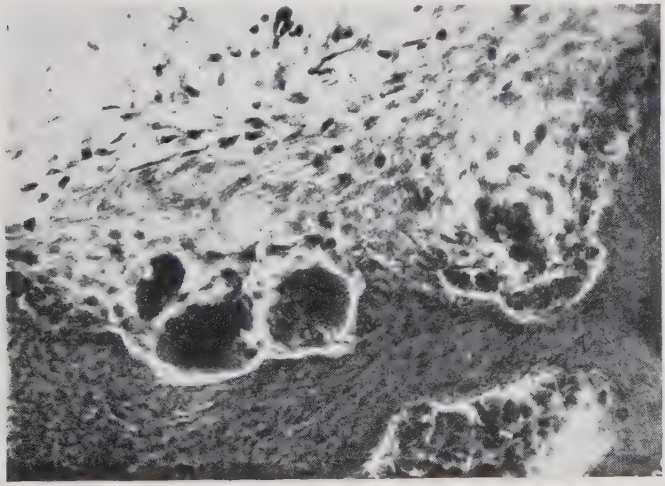

Fig. 4. (Chlorphenol.) Diese Abbildung zeigt Osteoklasten, die den Knochen abtragen, in stärkerer Vergrößerung. Links befinden sich drei große, wovon zwei in schönen Haushipschen Lakunen liegen. Rechts davon sehen wir eine mehr längliche Form

Albrechtsche Wurzelfüllung nicht reizt, kann darin bestehen, daß durch die Kombination der verschiedenen Medikamente, die die Bestandteile der Albrechtschen Wurzelfüllung sind, die Wirkung der einzelnen Kompo-

nenten in mildernder Weise modifiziert wird. Kombinationen von Arzneimitteln können eine Milderung oder eine Verstärkung hervorbringen.

Fig. 5. (Chlorphenol.) Im Apex selbst sind Pulparamifikationen, die quer getroffen sind, sichtbar. Unten am Apex liegt ein Foramen mit den gleichen Veränderungen wie in Fig. 3. Der dunkle Fleck am Foramen ist ein Malassayscher Epithelrest

Fig. 6. (Phenol.) Unten links verläuft der Nervus alveolaris inferior. Der Schnitt trifft einen Apex mit vielen Ramifikationen. Dieselben sind vollgepfropft mit Leukozyten. Das Periodontium ist diffus entzündet (Leukozyteninfiltration)

CHLORPHENOL ⟨WALKOFF⟩

Die Einlage dauert 28 Tage. Die Entzündung im Periodontium an den Mündungen der Pulpaverzweigungen ist deutlich zu sehen ⟨Fig. 3⟩. Ein ganzes Büschel von Bindegewebszellen und Leukozyten streben auf die Stelle zu,

von wo aus das Chlorphenol difundiert. Fig. 4 zeigt Osteoklasten und Haushipsche Lakunen, die den Knochen resorbieren, in stärkerer Vergrößerung. Fig. 5 zeigt einen Apex wie Fig. 3. Der schwarze, umschriebene Fleck an der Mündung ist ein Malassayscher Epithrest.



Fig. 7. (Phenol.) Das Bild zeigt einen Teil des Periodontiums, der mehr gegen den Zahnhals zu liegt. Die Gegend in der Mitte des Bildes ist entzündet. Oberhalb und unterhalb zeigt das Periodontium normale Struktur

Fig. 8. (Triopaste.) Das Gewebe des Periodontiums ist stark entzündet und mit Leukozyten infiltriert. Vgl. Fig. 1

PHENOL

Zur Einlage, die 33 Tage wirkte, wurde Phenolum liquefactum concentratum verwendet. Seine Wirkung ist sehr kräftig und, was als Charakteristikum angesehen werden kann, sehr diffus. Sie ist nicht auf den Ort der Mündung beschränkt, sondern verteilt sich auch auf den ganzen Apex. Ganze

Herden von Leukozyten infiltrieren das Gewebe und pfropfen sich in die Ramifikationen der Pulpa hinein ⟨Fig. 6⟩. Phenol hat eine große Tiefenwirkung. Weiter gegen den Zahnhals zu, wo keine Pulparamifikationen

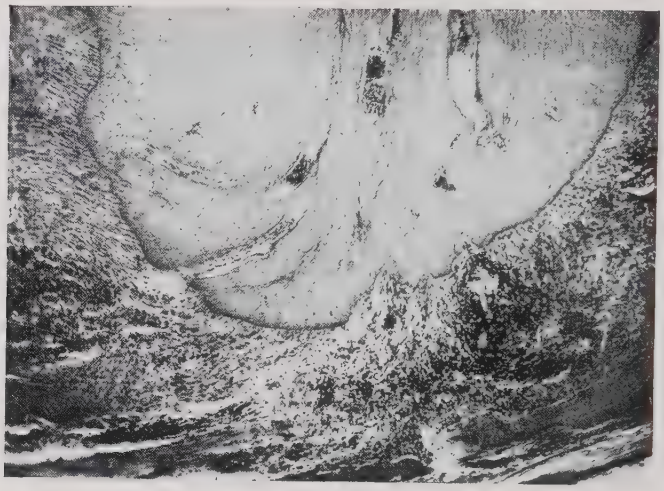

Fig. 9

Fig. 10

Fig. 9 und 10. (Triopaste.) Rechts unten findet man Gewebseinschmelzung und Bildung einer Abszeßmembran. Die Verzweigungen der Pulpa sind voll Leukozyten, die entweder vom Periodontium chemotaktisch ausgewandert sind oder an Ort und Stelle die Gefäße verlassen haben

münden, wo oberhalb und unterhalb normales Periodontium besteht, zeigt sich plötzlich eine Region von entzündeter Wurzelhaut ⟨Fig. 7⟩. Daraus kann geschlossen werden, daß das Phenol durch die Dentinkanälchen und den Zement hindurchzudringen vermag und auf diesem Wege ohne direkte Verbindung von Pulpa und Periodontium wirkt.

TRIOPASTE

⟨Fig. 8, 9, 10.⟩ Die Wurzelfüllung lag 33 Tage. Es sind schwere Entzündungserscheinungen zu konstatieren. Fig. 9 und 10 zeigen sogar Gewebseinschmelzungen und Formierung einer Abszeßmembran.



Fig. 11. (Tricresol-Formalin.) Rechts unten wird der Apex getroffen, oben und links oben der Alveolarknochen. Ein Teil des Knochens ist abgetragen und an seine Stelle ist entzündetes Periodontium getreten, das selbst eingeschmolzen wird. Rechts oben steht eine Front Osteoklasten



Fig. 12. (Tricresol-Formalin.) Rechts oben befindet sich der Apex mit einem Foramen. Das Periodontium ist in gleicher Weise verändert wie in Fig. 11. Den Knochen entlang liegen Osteoklasten

TRIKRESOL-FORMALIN ⟨1 : 1⟩

Die Einlage blieb 38 Tage im Wurzelkanal. Sie reizt heftig und zeigt große Zerstörung am Knochen. In dem Einschnitt sehen wir ein Foramen

und diesem entsprechend im Periodontium einen Leukozytenherd. Im weiteren sehen wir entsprechend diesem Foramen eine starke Knocheneinschmelzung mit Osteoklasten. An einem andern Schnitt ⟨Fig. 13⟩ sehen wir einen großen Leukozytenherd, ebenfalls Knochenresorptionen und eine Anreicherung von

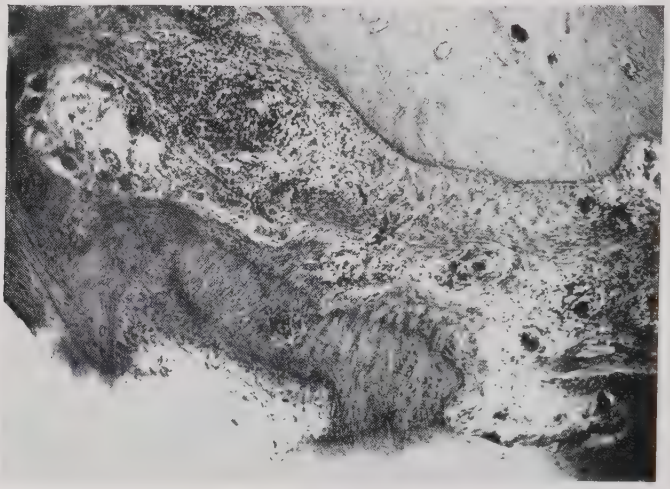

Fig. 13. (Tricresol-Formalin.) Oben rechts ist der Apex sichtbar, unten links der Knochen. Dazwischen enthält das Periodontium einen Entzündungsherd links oben. Dicht daneben zeigt sich Gewebszerfall und Osteoklasten in Haushipschen Lakunen

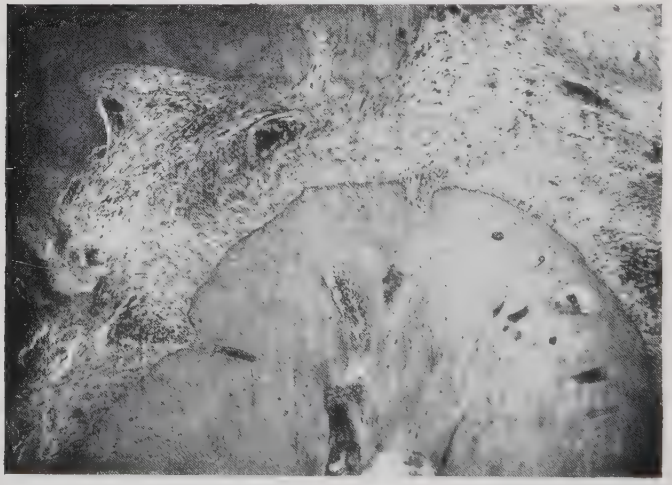

Fig. 14. (Tricresol-Formalin.) Unten liegt der Apex, oben und links der Knochen. Links wird ein Foramen getroffen und gegenüberliegende Osteoklaste steht damit in Verbindung

Bindegewebsfasern. Im Leukozytenherd ist die beginnende Einschmelzung vom Gewebe zu konstatieren. An einem weitern Präparat ⟨Fig. 11 und 12⟩ bemerken wir eine außerordentlich große Knocheneinschmelzung. Das Periodontium ist an dieser Stelle vollständig zerstört.

EUGENOL

Die Einlage wurde bei einem andern Hunde gemacht. Als Eugenol absolutum eingelegt, dauerte sie 60 Tage. Das Resultat überraschte uns etwas. Wie Fig. 15 auf der einen Seite zeigt, ist eine ausgedehnte Einschmelzung und



Fig. 15. (Eugenol.) Oben rechts liegt der Apex und einige Foramina. Mit dem einen korrespondiert ein großer Abszeß

Fig. 16. (Eugenol.) Der Zahn befindet sich unten links. Ein großer Abszeß nimmt die ganze Bildfläche ein. Er ist von einer starken Bindegewebsmembran umgeben (Granulom)

Abszeßbildung zu konstatieren. Es ist die stärkste Wirkung von allen untersuchten Medikamenten. Ich schreibe sie auch etwas der ungewöhnlich langen Dauer der Einlage zu. An einer andern Stelle des Periodontiums können wir nämlich einen Abszeß sehen, der bereits von einer starken Bindegewebsmembran

umgeben ist. Es ist dies als Schutzwirkung des Gewebes aufzufassen ⟨Granulom⟩ ⟨Fig. 16⟩. Eugenol ist ein Lokalanästhetikum und hat dadurch eine scheinbar beruhigende Wirkung auf das Periodontium. Die starke histologische Reizung geht aber davon unbeeinflußt nebenher. Die Anwendung von Eugenol wäre demnach zu verwerfende Symptomentherapie, wenn es zur Beruhigung des Periodontiums gebraucht wird.

Die klinische Reizung stimmt also nicht immer mit der histologischen überein. Meine Arbeit ist als Basis für weitere Untersuchungen aufzufassen, die sich dann auf einzelne Medikamente erstrecken werden und bei denen eine große Versuchszahl Zufälligkeiten ausschließt. Eine gewisse Reizung kann wahrscheinlich auch ohne Medikament bei bloßer Setzung der Wunde durch die Exstirpation hervorgerufen werden. Eine solche Reizung würde aber nicht eine so lange Dauer haben.

Das Periodontium ist ein Organ, das chemische Reize bis zu einem gewissen Grade erträgt. Seine gute Blutversorgung gestattet ihm, den Kampf gegen große Mengen reizender Medikamente aufzunehmen. Dieser Kampf, dessen Ausgang auf alle Fälle ungewiß ist, ist aber vielfach mit Schmerzen verbunden, die man verhindern kann, wenn man in der Anwendung der Medikamente für Einlagen und Wurzelfüllungen die im vorliegenden angegebenen Resultate berücksichtigt. Die Methode, die ich angewendet habe und die in objektiver Weise die Wirkung der untersuchten Medikamente demonstriert, wird Veranlassung geben, diese bis jetzt angewandten einer Revision zu unterziehen und entsprechende neue Medikamente unserm Zwecke dienstbar zu machen.

LITERATURVERZEICHNIS

Poulsson: Lehrbuch der Pharmakologie.
Haberland: Tierexperimente.
H. H. Rebel: Wurzelbehandlung und Wurzelfüllung nach Extirpation entzündlich erkrankter Pulpen.